

P10



- **Rapaz de 16 anos de idade.**
- **Iniciou, há cerca de 24 horas, quadro clínico de anorexia, náuseas, vômitos e epigastralgia.**
- **Posteriormente, surgiu febre, desapareceu espontaneamente a epigastralgia e surgiu dor na fossa ilíaca direita.**

P10



- **O exame objectivo revelou temperatura axilar de 38º C e dor à palpação na fossa ilíaca direita, que se acentuava à descompressão brusca.**
- **O leucograma revelou leucocitose com neutrofilia. Foi operado no Serviço de Urgência, tendo-lhe sido removido o apêndice íleo-cecal.**

P10

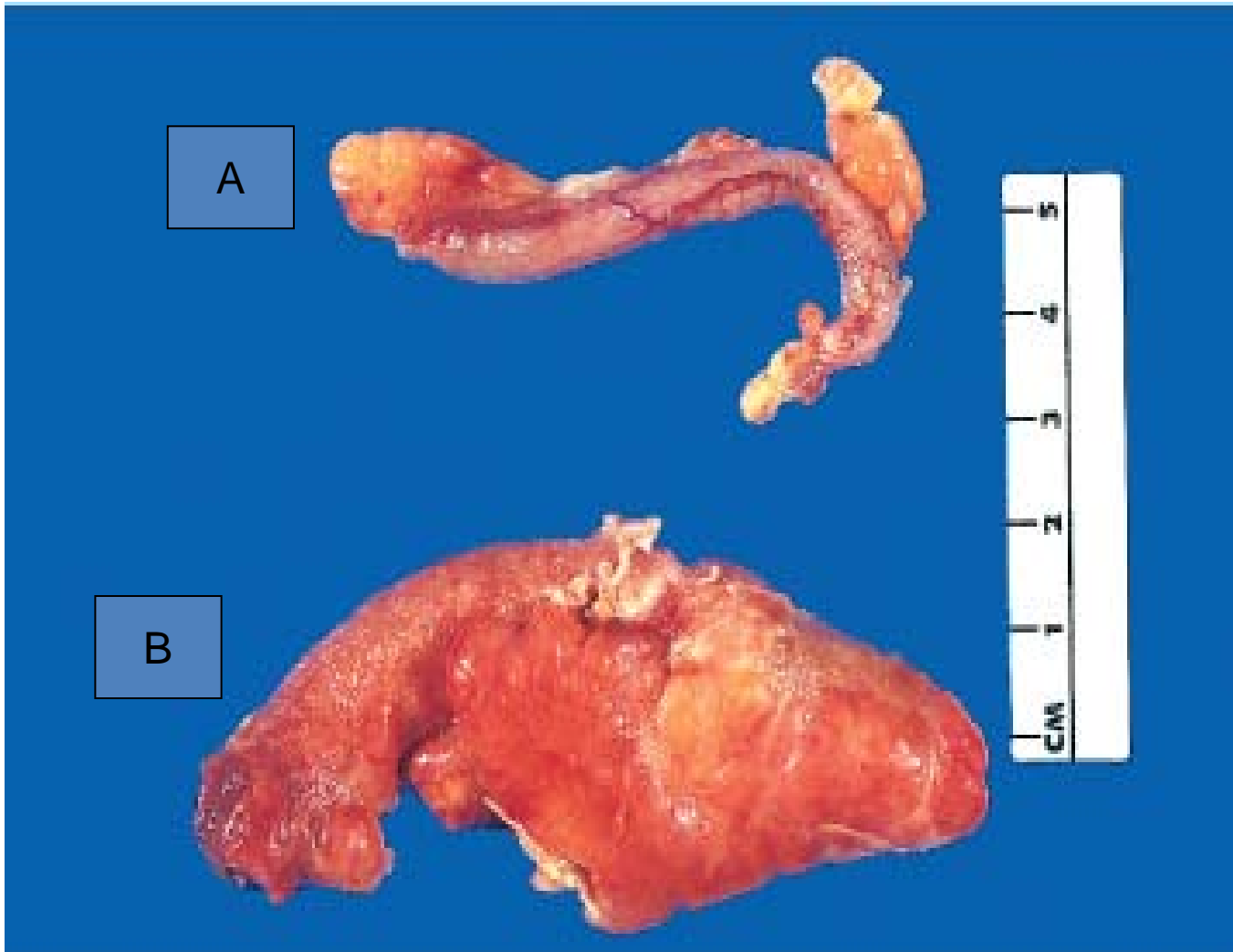


Figura 1

P10 

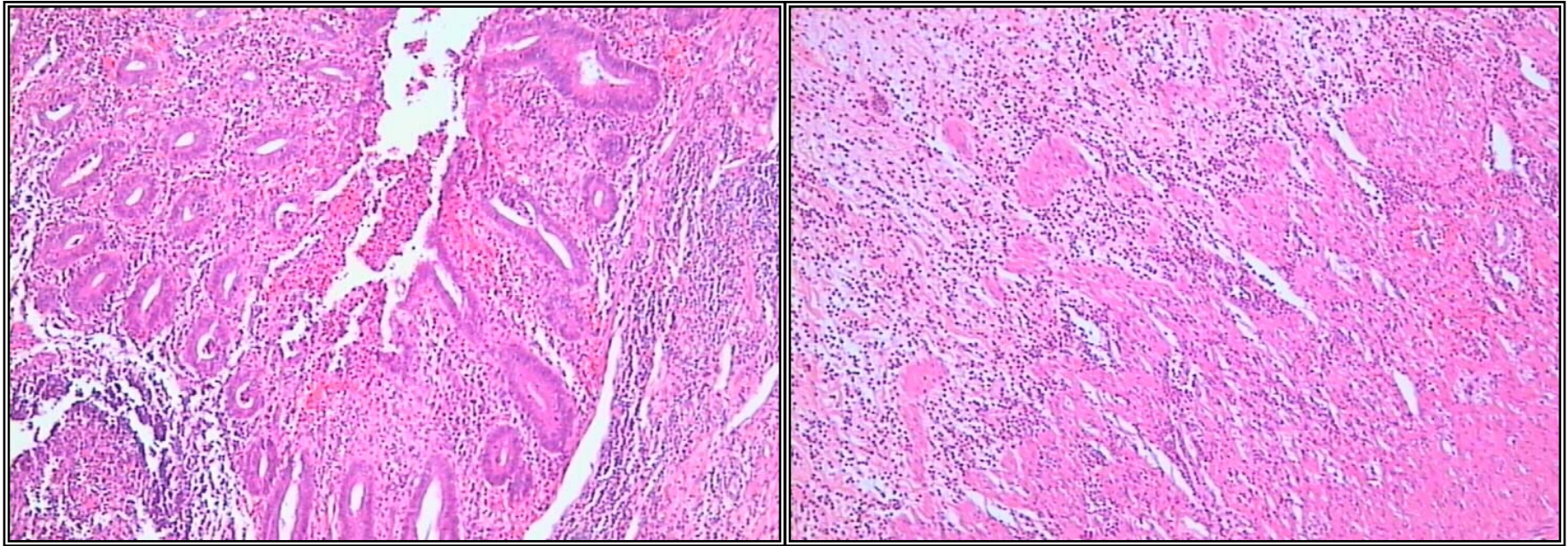


Figura 2

P10 

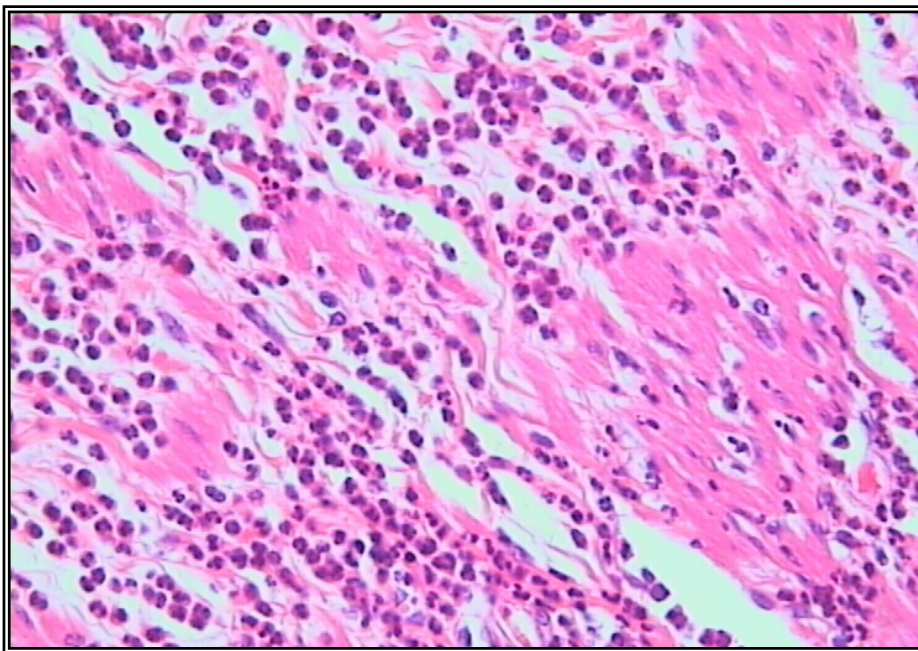


Figura 3

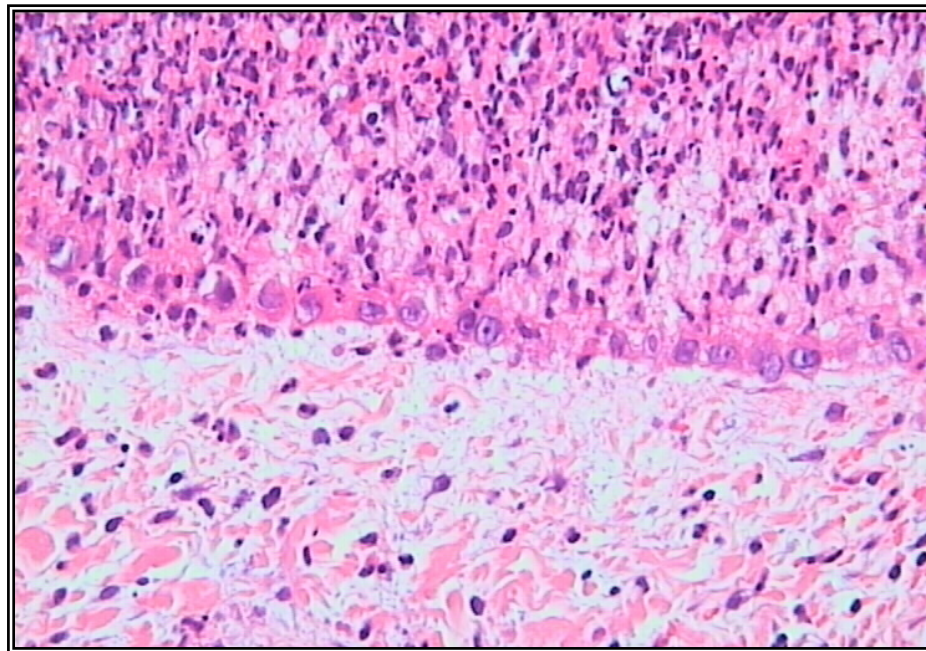


Figura 4

P10

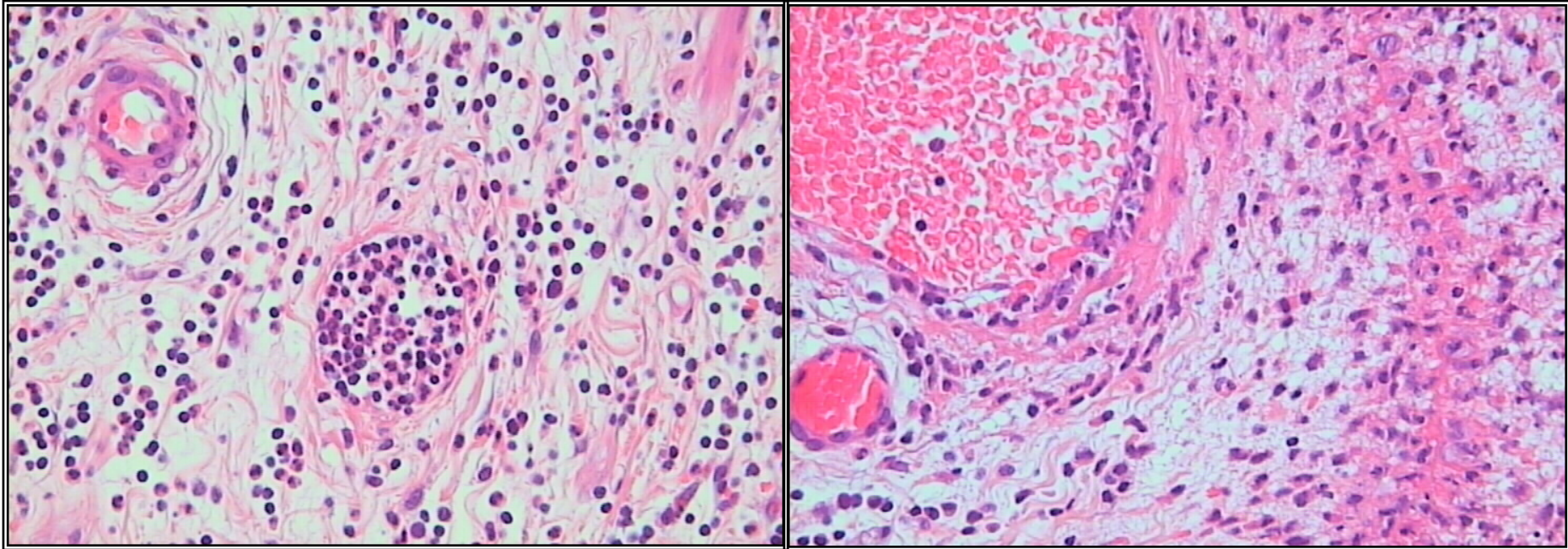


Figura 5

P10

- 1 - A figura 1 representa as imagens macroscópicas de dois apêndices ileo-cecais. Indique 3 diferenças entre as duas imagens.
- 2 - As figuras 2, 3, 4 representam imagens microscópicas do apêndice B. Descreva a figura 3.
- 3 - Que alterações microscópicas se observam na figura 5?
- 4 - Defina exsudado.
- 5 - Como classifica o exsudado observado na figura 4 ? Justifique.
- 6 - Indique outros tipos de exsudado.
- 7 - Com base nas imagens apresentadas qual o seu diagnóstico?